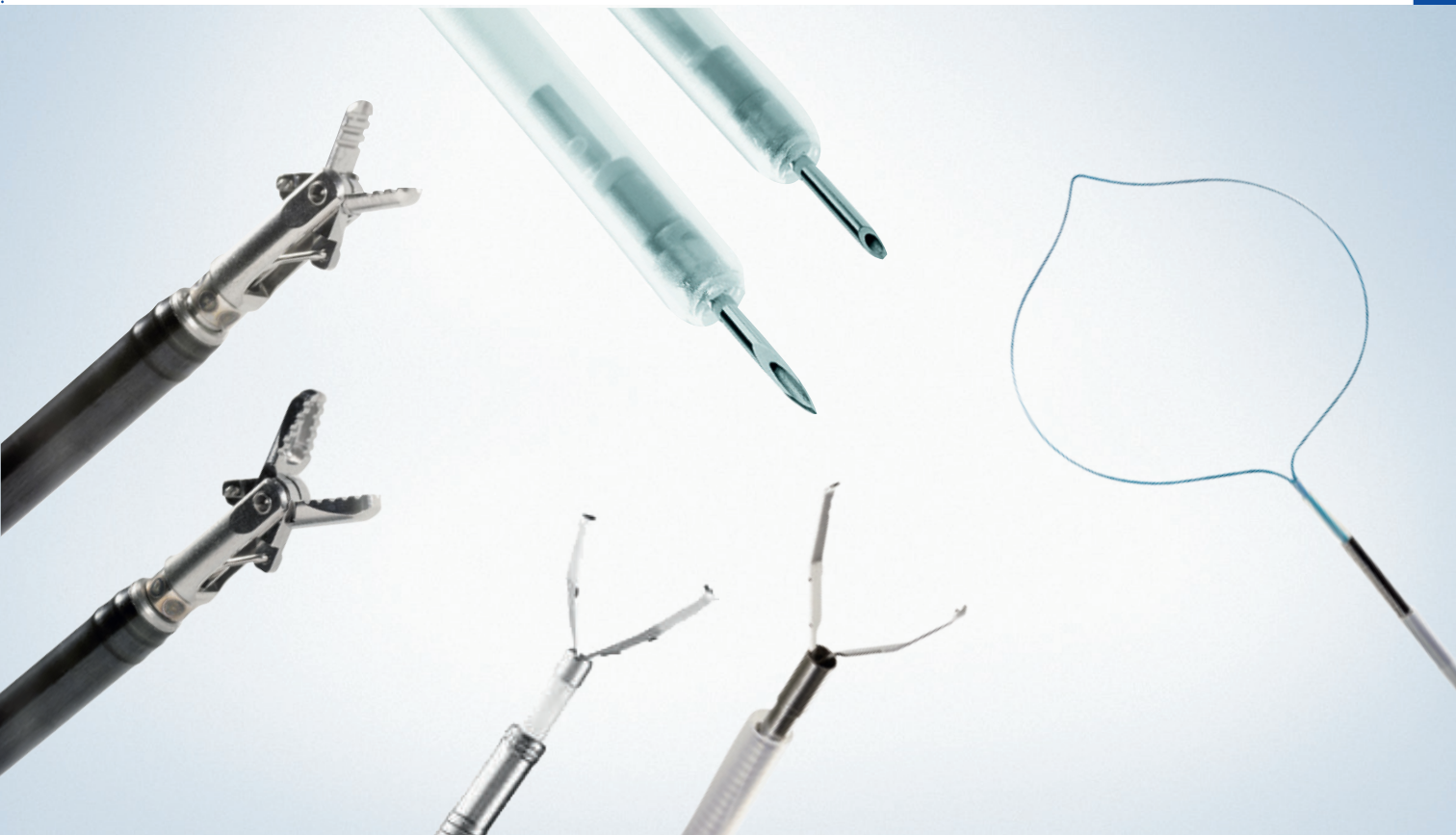

OLYMPUS

Your Vision, Our Future

Endo**Therapy**
ЭНДОТЕРАПИЯ

ПРАКТИЧЕСКОЕ ПРИМЕНЕНИЕ ИНСТРУМЕНТАРИЯ OLYMPUS ДЛЯ ВЫПОЛНЕНИЯ ЭНДОГЕМОСТАЗА



OLYMPUS

Endo**Therapy**
BEYOND THE SCOPE

Поддержка работы
референц-центров
на базе ведущих
лечебных учреждений

Ежегодный партнер
крупнейших российских
и международных
мероприятий, таких как
«Здравоохранение»,
«Российско-Японский
симпозиум»,
«Гастроэнтерологическая
неделя», «YES»

Ежемесячные
мастер-классы
в различных
городах России,
Белоруссии,
Казахстана,
Украины, Грузии
и других стран

По вопросам покупки инструмента,
пожалуйста, обращайтесь к
представителям в своем регионе:

Россия:

- Москва +7 916 757 88 61
- МО и ЦФО +7 916 757 88 74
- Санкт-Петербург и СЗФО +7 981 833 18 68

- ПФО +7 910 108 00 68
- УФО +7 912 659 37 77
- СФО +7 913 793 62 62
- ДФО +7 913 793 62 62
- ЮФО +7 988 369 97 85
- СКФО +7 988 369 97 85

Украина: + 380 50 440 55 35
Казахстан: +7 702 741 05 16
Страны СНГ: + 380 44 594 48 01

По вопросам обучения методике,
пожалуйста, обращайтесь по
телефону: +7 495 735 45 78, доб. 1210



За полной информацией об эндоскопических процедурах
и инструментариим обращайтесь по телефонам, указанным ниже.

OLYMPUS

107023 Москва, ул. Электrozаводская, д. 27, стр. 8
Телефон: +7 (495) 730-21-57, факс: +7 (495) 663-84-86
www.olympus.com.ru

- 3 Введение
- 6 **Термический гемостаз**
- 6 Coagrasper
- 7 BiCoag
- 9 **Механический гемостаз**
- 9 Quick Clip 2
- 10 EZ Clip
- 11 Возможности применения методики эндоскопического клипирования в хирургической клинике
- 18 **Инъекционный гемостаз**
- 18 Injector Force Max
- 19 **Дополнительная информация: Инструкции**
- 19 Порядок использования клипатора EZ Clip HX-110LR/ QR / UR
- 21 Лигирование варикозно-расширенных вен пищевода и желудка с помощью лигирующего устройства HX-21L-1
- 23 Процедура усовершенствованной обработки многоцветных инструментов OLYMPUS Endotherapy
- 25 **Рекомендуемые наборы инструментов для эндогемостаза**

Заболевания ЖКТ в России занимают лидирующие позиции. В современном мире нередко случаи внутренних кровотечений ЖКТ, поэтому, каждый пациент, экстренно поступивший в хирургическое отделение должен быть уверен, что ему будет оказана полноценная медицинская помощь.

По рекомендациям д.м.н. профессора, врача-хирурга высшей категории, врача-эндоскописта высшей категории Королева Михаила Павловича:

Каждая клиника должна располагать протоколом мульти-дисциплинарного ведения/лечения пациентов с ЖКК, включая наличие эндоскописта, подготовленного для выполнения эндоскопического гемостаза.

- В любое время должен быть доступен ассистент/медицинский персонал, подготовленный для оказания помощи дежурному эндоскописту.
- Раннее эндоскопическое исследование (в течение 24 часов от начала кровотечения) рекомендуется выполнять большинству пациентов с острым кровотечением из верхних отделов пищеварительного тракта.
- Выполнение эндоскопического гемостаза не показано пациентам с малоопасными стигмами ЖКК (язва с чистым дном или не выступающими окрашенными пятнами в её ложе).
- Эндоскопический гемостаз рекомендуется выполнять у пациентов с высокосignификантными стигмами ЖКК (продолжающееся кровотечение или обнажённый видимый сосуд в дне язвенного дефекта).
- Инъекции адреналина (эпинефрина) в качестве монотерапии не обеспечивают должную эффективность и должны применяться в комбинации с другими методами эндоскопического гемостаза.

- Ни один из термических коаптивных методов эндоскопического гемостаза не обладает преимуществами перед другими.
- В лечении пациентов с высокозначимыми стигмами ЖКК необходимо применять клипирование, термокоагуляцию или инъекции склерозантов изолированно или в комбинации с инъекциями адреналина.
- Рутинное выполнение повторного контрольного эндоскопического исследования не рекомендуется.
- При рецидиве кровотечения в стационаре в большинстве случаев рекомендуется выполнение повторного эндоскопического гемостаза.

Эндоскопические признаки кровотечения

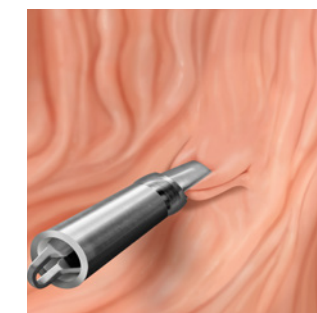
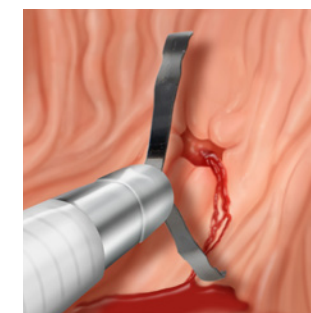
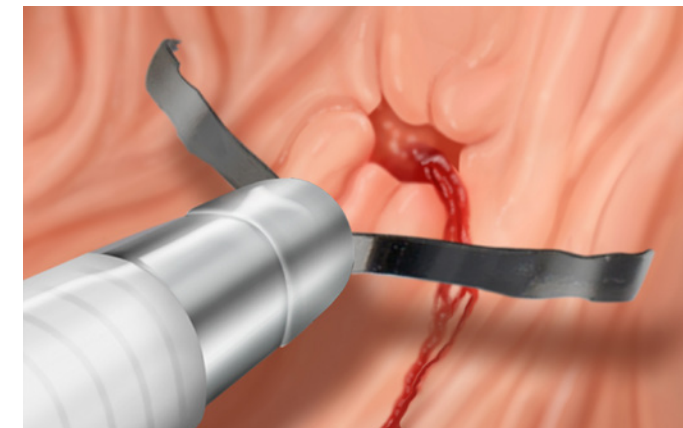
- Подтекание свежей крови (артериальной, венозной)
- Струйное кровотечение
- Сгустки (до 2-х часов) после кровотечения
- «Красный тромб» (2–4 часа)
- Ретракция тромба (6–12 часов)
- «Серый» тромб (12–24 часа)
- Тромбированный сосуд (12–24 часа)
- Наличие имбибиции краев и дна язвенного дефекта гемосидерином
- Внутрстеночная гематома возле субстрата

Способы эндоскопической остановки кровотечения

- Воздействие гемостатическими и сосудосуживающими средствами (раствор адреналина)
- Клипирование сосудов
- Лигирование
- Диатермокоагуляция

Эндоскопический гемостаз может быть выполнен посредством инъекций адреналина, термической коагуляции и механической тампонады. Olympus создал инновационные инструменты для гемостаза.

Высокий стандарт качества и безопасность выполнения процедуры являются неотъемлемой частью работы компании. Если Вы желаете улучшить навыки работы с инструментарием Olympus, пожалуйста, обращайтесь к представителям компании по номерам телефонов, указанных в брошюре.



Coagrasper

Одноразовые электрохирургические гемостатические щипцы

Путем захвата и подъема источника кровотечения или кровеносного сосуда щипцы Coagrasper обеспечивают эффективный и надежный гемостаз в ходе или после диссекции.



- Щипцы двух разных форм и ширины раскрытия приспособлены для работы в верхнем и нижнем участке ЖКТ.
- Щипцы для верхнего отдела ЖКТ обеспечивают наибольший захват слизистой оболочки при помощи глубоких бранш.
- Щипцы для нижнего отдела ЖКТ гарантируют точное прицеливание и проникновение в тонкую слизистую стенку.
- Антисоскальзывающая конструкция чашечки предотвращает кровотечение при захвате, в то время как вращающийся механизм обеспечивает прицеливание и точное введение.

Дополнительные возможности:

- Совместим с 2,8 мм эндоскопом
- Совместим с ESG-100 (электрохирургическим блоком)

OLYMPUS®


Your Vision, Our Future

EndoTherapy™

Гемостатический зонд Bicoag

BiCOAG™

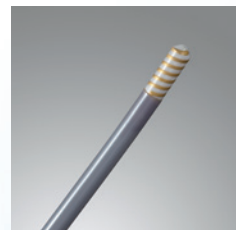Оптимальный контакт с тканями для эффективного и наилучшего гемостаза



Гемостатический зонд Visoag

ViCOAG™

МЕХАНИЧЕСКИЙ ГЕМОСТАЗ

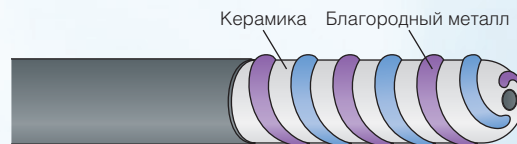


Одноразовый гемостатический зонд Visoag обеспечивает надежную остановку кровотечения при помощи технологии биполярной коагуляции

Биполярный спиральный наконечник

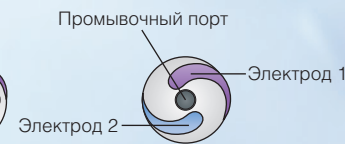- Коагуляция под любым углом

Боковая проекция зонда



Два электрода: Дизайн выполнен в форме спирали

Вид наконечника зонда:



Наилучшая жесткость трубки электрода

- Снижает количество перегибов
- Оказывает давление на участок кровотечения
- Легко проходит в канал эндоскопа

Промывочный порт

- Канал для ирригации расположен в центре

Виды коннекторов

- Коаксиальный коннектор (тип «штекер»)
- Контактный фиксированный коннектор (тип «вилка»)



Коаксиальный коннектор (Тип «штекер»)

Контактный фиксированный коннектор (Тип «вилка»)

Свойства						
Модель	Количество в упаковке	Максимальный диаметр рабочего наконечника	Тип коннектора	Промывочный порт	Рабочая длина	Минимальный диаметр рабочего канала эндоскопа
CD-B610LA	1	10 Fr	Штекер	Присутствует	3500 мм	3,7 мм
CD-B612LA			Вилка			
CD-B620LA		Штекер				
CD-B622LA		Вилка				
		7 Fr				2,8 мм

Электрохирургический генератор / промывочная помпа ESG-100 / AFU-100

Компактный и легкий в применении электрохирургический генератор ESG-100 разработан для монополярного и биполярного режимов резки и коагуляции. Конструкция совместима для работы с промывочной помпой AFU-100.



ESG-100



AFU-100

QuickClip2


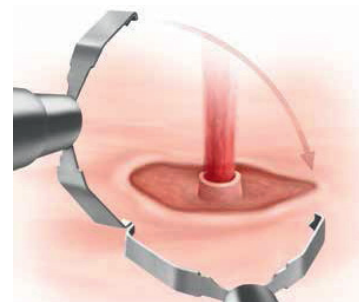
клиппирующее устройство, разработанное для механического гемостаза. Оно предотвращает и останавливает кровотечение, сжимая область поражения.



Клиппирующее устройство помогает разрешить комплекс следующих мероприятий:

- Видимые сосуды в дне язвы
- Синдром Мэллори-Вейса
- Артерии >2 мм
- Дивертикулы в толстом кишечнике
- Полипы диаметром более 1,5 см
- Дефекты слизистого и подслизистого слоя
- Скрепление и маркировка

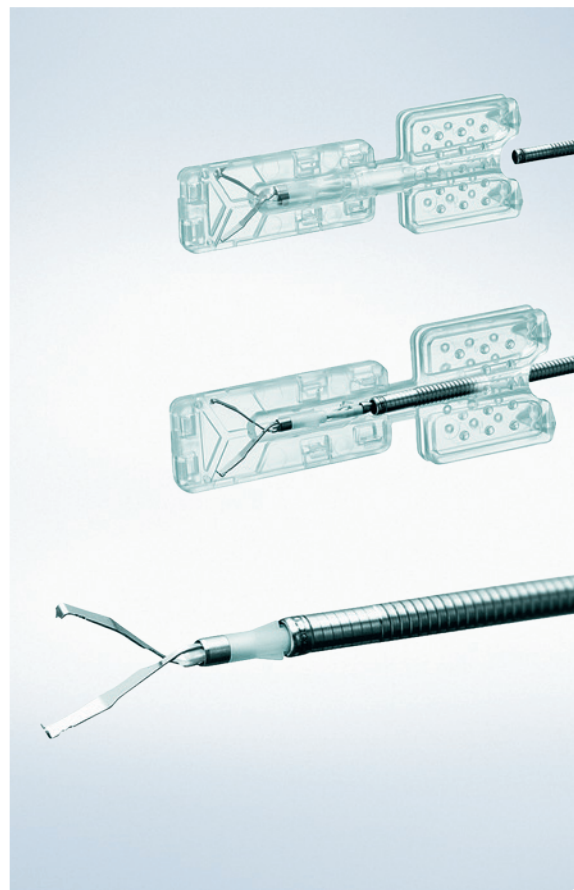
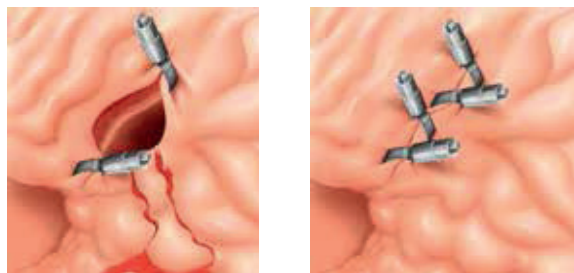
Длинные бранши клипс обеспечивают широкое раскрытие и возможность большего захвата ткани. Атрауматический наконечник позволяет уверенно захватывать ткань, не разрывая ее. Уверенный механизм прицеливания. Наиболее эффективно позиционировать клипсу после ее установки.



EZClip

быстрый и эффективный механический гемостаз.

- EZ Clip обладают функцией вращения браншей на 360 градусов, что позволяет позиционировать клипсу наилучшим образом
- Автоклавируемое устройство
- Полный ассортимент клипс для любых применений. Восемь разных типов клипс



ВОЗМОЖНОСТИ ПРИМЕНЕНИЯ МЕТОДИКИ ЭНДОСКОПИЧЕСКОГО КЛИПИРОВАНИЯ В ХИРУРГИЧЕСКОЙ КЛИНИКЕ

Федоров Е. Д., Плахов Р. В., Чернякевич П. Л., Иванова Е. В., Селезнев Д. Е., Полухина Е. А.

Видеосистемы, вошедшие в клинический обиход с середины 80-х годов прошлого века, облегчили согласованную работу эндоскопической бригады и обеспечили прогресс в развитии новых методов гемостаза. Появление и широкое внедрение методики эндоклипирования существенно расширило возможности применения гибких эндоскопов у целого ряда пациентов с заболеваниями пищеварительного тракта, в том числе и для остановки желудочно-кишечного кровотечения (ЖКК).

Впервые о применении металлических клипс для остановки ЖКК через эндоскоп сообщил Т. Hayashi в 1975 году [16]. Первоначально возможности применения метода и накопления опыта подобных вмешательств ограничивались сложностью устройства клип-аппликатора, а также технологии клипирования. Совершенствование строения клипс и доставляющего их устройства значительно сократило трудоемкость процедуры и способствовало широкому внедрению методики эндоклипирования в различные разделы внутриспросветной эндоскопии [14, 15]. Целый ряд ограничений и недостатков, присущих существовавшим в то время методам эндоскопического гемостаза, способствовал активному изучению возможностей методики эндоклипирования у больных с ЖКК. Так, Т. Nachisu (1988), благодаря модифицированной методике эндоклипирования, сумел достичь окончательного гемостаза у 84,3% больных с гастродуоденальным кровотечением [13]. S.P. Misra (2005) сообщил о высокой эффективности применения эндоклипирования у пациентов с пептическими язвами после неудачного инъекционного гемостаза [25]. В нашей стране методика клипирования через гибкий эндоскоп с целью гемостаза у больных с ЖКК также нашла своих сторонников [6, 7, 9]. По мнению авторов, во всех технически возможных и клинически оправданных ситуациях необходимо стремиться использовать данную методику в качестве окончательного способа гемостаза, в случае необходимости применяя ее в комбинации с другими методами как при продолжающемся, так и при остановившемся на момент осмотра кровотечении [8]. В результате многочисленных исследований и публикаций в мировой и отечественной литературе была доказана эффективность и безопасность применения эндоклипирования у пациентов с гастродуоденальным кровотечением, в том числе из пептических язв желудка и двенадцатиперстной кишки. Анализ полученных данных свидетельствовал о высокой эффективности и ряде преимуществ данного метода перед термическими или инъекционными способами гемостаза [1, 11, 23, 28, 30]. В консенсусе по лечению пациентов с неварикозным кровотечением из верхних отделов желудочно-кишечного тракта методика эндоклипирования рассматривается в качестве основной и рекомендуется к использованию как в моноварианте, так и в комбинации

с другими методами эндогемостаза [10]. На фоне широкого применения данной методики у больных с неварикозным кровотечением появились сообщения об успешном клипировании варикозно-расширенных вен пищевода с целью профилактики или остановки пищевожелезудочного кровотечения [26, 27]. При правильном и щадящем применении эндоклипирования отсутствовали традиционные недостатки (высокий риск перфорации и стриктуры пищевода), присущие методикам склеротерапии.

Хотя наиболее частым показанием для применения клипирования через эндоскоп являлась необходимость эндоскопического гемостаза, появились сообщения об использовании данной методики для ликвидации ятрогенной перфорации пищеварительного тракта в процессе выполнения эндоскопических вмешательств или после их окончания [21, 24]. По мере накопления опыта методика закрытия дефекта стенки органа путем эндоклипирования отсутствовали традиционные недостатки (высокий риск перфорации и стриктуры пищевода), присущие методикам склеротерапии.

Методика эндоклипирования постепенно нашла применение и в ходе выполнения плановых лечебных вмешательств через гибкий эндоскоп. Т. Nachisu (1988) сообщил об использовании данного метода для профилактики кровотечения у 29 пациентов после полипэктомии [13]. Этот аспект применения эндоклип особенно актуален в наши дни, когда на фоне развития эндоскопических методик удаления поверхностных новообразований пищеварительного тракта глубина и площадь послеоперационного дефекта слизистой оболочки стала несравненно больше. При этом в связи с совершенствованием методики эндоклипирования появилась возможность не только клипировать тромбированные сосуды, но и в ряде случаев полностью сопоставить края дефекта, минимизируя риск послеоперационных осложнений. В настоящее время методика эндоклипирования является обязательным условием завершения пероральной эндоскопической миотомии (ПОЭМ) и эндоскопического удаления неэпителиальных опухолей (НЭПО) пищевода методом туннелирования в подслизистом слое, а также широко применяется в финале эндоскопической резекции слизистой оболочки (ЭРСО) или эндоскопической диссекции подслизистого слоя (ЭДПС) [12, 17, 18]. В клинической практике применяется несколько моделей клипс разных производителей, отличающихся друг от друга дизайном, простотой использования, способностью вращаться или приоткрываться для прецизионного наложения. Кроме того, существуют клипсы, исходно располагающиеся снаружи дистального конца эндоскопа, способные при наложении охватить достаточно большие по площади участки слизистой оболочки и подлежащих тканей [22]. К настоящему времени накоплен значительный

опыт применения эндоклипирования у больных с разнообразными заболеваниями пищеварительного тракта. На фоне продолжающегося совершенствования методики и необходимости для ее выполнения инструментария требуется осмысление роли и новых возможностей применения данного метода у больных хирургического профиля.

МАТЕРИАЛ И МЕТОДЫ

Методику эндоклипирования «нового поколения» мы начали применять в клинической практике с 1996 года, получив в распоряжение принципиально модифицированное клипирующее устройство компании Olympus [7]. В последние годы показания к эндоклипированию существенно расширились, что связано, прежде всего, с совершенствованием необходимого для этого эндоскопического инструментария. В нашей клинике за период с 01.01.2007 по 21.12.2012 наложение клипс через эндоскоп было выполнено у 155 пациентов. Данный способ использован нами у 67 мужчин и 88 женщин в возрасте от 18 до 82 лет (средний возраст 56,6 ± 6,9 лет).

Наиболее часто эндоклипирование осуществлялось в верхних отделах пищеварительного тракта (ВОПТ) – (65 больных) и в толстой кишке – (83 пациента); у 7 пациентов клипсы накладывали в различных отделах тонкой кишки (табл. 1). В 113 наблюдениях клипирование выполняли в ходе или по окончании плановых эндоскопических вмешательств: у 45 больных после полипэктомии или удаления НЭПО пищеварительного тракта путем электрокоагуляции; у 60 пациентов – после ЭРСО, в том числе 6 ЭДПС; у 2 пациентов – по окончании удаления НЭПО пищевода путем туннелирования в подслизистом слое; у 2 пациентов – в качестве завершающего этапа ПОЭМ. Кроме того, у 4 пациентов наложение клипсы потребовалось для разметки тонкой кишки в процессе выполнения тотальной диагностической интестинотомии. У остальных 42 пациентов имелись неотложные показания для проведения клипирования: 40 пациентов с желудочно-кишечным кровотечением нуждались в эндоскопическом гемостазе, у 1 больного поводом для эндоклипирования послужила необходимость ликвидации перфорации, возникшей в ходе удаления латерально растущей опухоли печеночного изгиба ободочной кишки методом ЭДПС, еще у 1 пациентки эндоклипирование использовали после выполнения атипичной эндоскопической папиллосфинктеротомии (ЭПСТ) при возникновении ретроградной перфорации (табл. 1).

Показанием для проведения гемостаза методом эндоскопического клипирования послужило продолжающееся или остановившееся на момент осмотра кровотечение из разрыва слизистой оболочки пищевода-желудочного перехода [4], ангиодисплазии [8], острой язвы [10], хронической пептической гастродуоденальной язвы [4], злокачественной опухоли желудка [2] и варикозно-расширенных вен пищевода [3] (табл. 2). Кроме того, у 9 больных кровотечение развилось во время выполнения эндоскопических операций или в ближайшем послеоперационном периоде. Необходимо отметить, что у 26 пациентов клипирование выполняли с целью остановки продолжающегося на момент осмотра кровотечения, а у 14 больных с остановившимся кровотечением – для проведения профилактического гемостаза.

Таблица 1. Показания для выполнения эндоскопического клипирования

Область применения	Плановые показания (n=113) (завершающий этап эндоскопических вмешательств)					Неотложные показания (n=42)		Всего
	Полипэктомия, удаление НЭПО	ЗРС, ЭДПС	Удаление НЭПО туннелированием	ПОЭМ	Разметка ЖКТ	гемостаз	ликвидация перфорации	
ВОПТ	17	11	2	2		32	1	65
Тонкая кишка	–	–	–	–	4	3	–	7
Толстая кишка	28	49	–	–	–	5	1	83
Итого	45	60	2	2	4	40	2	155

Таблица 2. Показания для проведения эндоскопического гемостаза методом эндоклипирования

Источник кровотечения	ВОПТ		Тонкая кишка		Толстая кишка		Всего	
	остановка	профилактика	остановка	профилактика	остановка	профилактика	остановка	профилактика
синдром Меллори-Вейса (n=4)	4	–	–	–	–	–	4	–
ангиодисплазия (n=8)	2	2	–	3	–	1	2	6
острая язва (n=10)	7	3	–	–	–	–	7	3
пептическая язва (n=4)	2	2	–	–	–	–	2	2
злокачественная опухоль (n=2)	2	–	–	–	–	–	2	–
варикозно-расширенные вены (n=3)	3	–	–	–	2	2	3	–
после эндоскопических операций (n=9)	4	1	–	–	2	3	6	3
Всего (n=40)	24	8	–	3	2	3	26	14

Все эндоскопические вмешательства выполняли на оборудовании компании Olympus, Япония. В зависимости от показаний к наложению клипс использовали гибкие эндоскопы с диаметром биопсийного канала не менее 2,8 мм. У больных с кровотечением применяли операционный панэндоскоп EVIS GIF 1T140R и сверхширококанальный эндоскоп ХТ-30 с диаметром рабочего канала 6 мм, существенно повышающим возможности выполнения адекватного гемостаза, а также колоноскоп CF-Q160ZL. Для манипуляций в тонкой кишке применяли однобаллонный видеозондоскоп SIF-Q180Y. Клипирование с использованием металлических клипс осуществляли клипаторами моделей HX-5LR-1 (применялся с гастроскопом) и HX-6UR-1 (применялся с колоноскопом), а также вращающимися клипаторами нового поколения моделей HX-110LR (применялся с гастроскопом), HX-110UR (применялся с колоноскопом) и одноразовым клипатором HX-201YR-135 (применялся с энтероскопом). Широкий спектр моделей клипс (восемь разных типов) позволял осуществить дифференцированный выбор в каждом конкретном случае. Все ис-



Рис. 1. Дистальный конец клипирующего устройства Olympus




Рис. 2. Картридж с клипсой, совмещенный с клип-аппликатором




Рис. 3. Клипирующее устройство с раскрытой клипсой, введенное через биопсийный канал эндоскопа

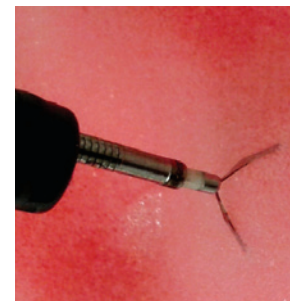


Рис. 4. Раскрытая клипса, прижатая к поверхности субстрата

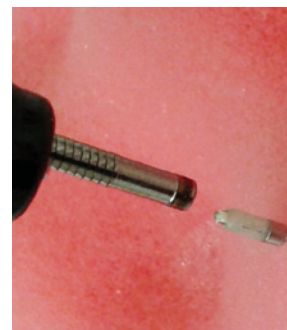


Рис. 5. Клипса, фиксированная к субстрату



Рис. 6. Коннектор использованной клипсы на дистальном конце клип-аппликатора

пользованные нами клипсы нового поколения отличаются друг от друга по двум основным признакам: длиной браншей и углом наклона дистальных кончиков браншей. Чем длиннее бранши клипсы, тем большая площадь захвата тканей обеспечивается при ее наложении, но несколько меньше прочность фиксации на поверхности субстрата. Подобные клипсы рекомендуются накладывать на «мягкие» ткани. Наоборот, клипсы с более короткими браншами, обеспечивая меньший захват тканей, более надежно фиксируются в них. Подобные клипсы можно с успехом применять при поражениях небольшого диаметра (язва Дьюлафау и др.). Угол изгиба дистальных кончиков браншей также имеет важное значение для выбора модели клипсы. Угол в 135° обеспечивает более глубокое и прецизионное проникновение клипсы в ткань, но менее прочную ее фиксацию. Клипсы с углом дистального изгиба в 90°, действуя аналогично хирургическому зажиму Кохера, более надежно фиксируются в тканях и рекомендуются для «плотных» поражений.

Для «мягких» поражений (острые язвы, ангиодисплазии, разрывы слизистой пищевода-желудочного перехода при синдроме Меллори-Вейса, состояние после эндоскопического удаления новообразований пищеварительного тракта) использовали клипсы MD-59, HX-600-135, а также HX-610-135L, HX-610-135 и HX-610-090L нового модельного ряда, предварительно широко раскрывая их бранши, стремясь лигировать сосуд или сшить края дефекта. Плотные, ригидные ткани в дне хронических язв и на поверхности опухолей клипировали гемостатическими клипсами MD-850, HX-600-090, а также HX-610-090S и HX-610-135S нового модельного ряда, незначительно приоткрывая их бранши и максимально погружая кончики клипс в ткань, стремясь плотно пережать кровоточащий сосуд и надёжно зафиксировать клипсу.

Успех лечебного эндоскопического вмешательства во многом зависит от скрупулезной реализации методики эндоскопического клипирования, представленной ниже. Ассистент врача-эндоскописта извлекает из стерильной упаковки клипирующее устройство (рис. 1) и одноразовый картридж с клипсой необходимой модели. Картридж соединяется с дистальным концом клип-аппликатора (рис. 2) и зажимается пальцами руки, после чего методом «открытия-закрытия» клипса фиксируется в клипирующем устройстве. После введения клипатора в просвет органа по биопсийному каналу эндоскопа ассистент по команде врача-эндоскописта выдвигает клипсу на 1–1,5 см до появления коннектора белого цвета, а затем медленно закрывает устройство до момента ощущения слабого сопротивления. При этом клипса максимально раскрывается, после чего готова к использованию (рис. 3). Врач-эндоскопист, вращая клипатор в одну или другую сторону, позиционирует раскрытую клипсу в просвете органа, прижимает ее к субстрату, пытается имплантировать ее бранши в ткань, после чего ассистент, окончательно закрывая клип-аппликатор, отщелкивает клипсу (рис. 4, 5). Устройство извлекается из эндоскопа; во избежание поломки аппаратуры или инструментария с дистального конца клипатора в обязательном порядке снимается коннектор использованной клипсы, и процедура эндоклипирования при необходимости повторяется (рис. 6).

РЕЗУЛЬТАТЫ И ИХ ОБСУЖДЕНИЕ

Задачей эндоклипирования в качестве завершающего этапа плановых эндоскопических вмешательств у больных с поверхностными эпителиальными и неэпителиальными опухолями является профилактика возможных послеоперационных осложнений, например, кровотечения или перфорации [13]. В нашем исследовании эндоклипирование успешно осуществлено по окончании эндоскопического удаления опухоли ВОПТ у 32 пациентов и опухоли толстой кишки у 77 больных (см. табл. 1).

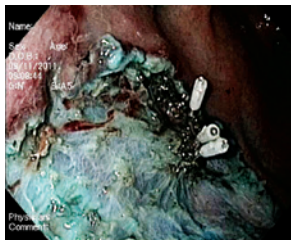

Рис. 7. Клипирование тромбированных сосудов на заключительном этапе ЭДПС желудка

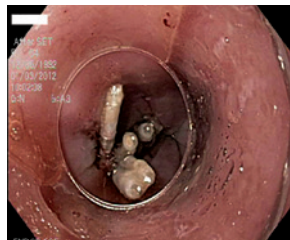

Рис. 8. Ушивание дефекта слизистой оболочки пищевода по завершении операции ПОЭМ

При новообразованиях ВОПТ успешное наложение клипс осуществлено после эндоскопической электроэксцизии у 17 пациентов (традиционная полипэктомия – 14, энуклеация НЭПО – 3) и после ЭРСО (в том числе у 4 больных путем ЭДПС) – у 11 пациентов (рис. 7). Кроме того, эндоклипирование было выполнено у 2 пациентов в конце операции по удалению НЭПО пищевода путем туннелирования в подслизистом слое и у 2 пациентов в качестве завершающего этапа ПОЭМ. У данных больных клипирование позволило полностью «ушить» доступ в подслизистый слой пищевода. При проведении подобных вмешательств эндоклипирование является надежным способом профилактики, а в редких случаях и лечения интраоперационных осложнений (перфорация, пневмомедиастинум) и рассматривается автором данных методик как обязательный компонент подобных операций [18]. У 28 пациентов эндоклипирование выполнено по завершении полипэктомии из ободочной кишки, а у 49 больных в качестве завершающего этапа ЭРСО (в том числе у 2 больных после ЭДПС) в различных отделах толстой кишки. ЭРСО и, особенно, ЭДПС, являясь по отношению к традиционной полипэктомии более технически сложными и инвазивными вмешательствами, приводят к образованию более обширной раневой поверхности. В тех случаях, когда частично или полностью удаётся сопоставить края образовавшегося после удаления опухоли дефекта слизистой оболочки, уменьшается степень агрессивного воздействия на раневую поверхность желудочного сока или кишечного содержимого, улучшаются условия для скорейшего и деликатного заживления дефекта, а, следовательно, уменьшается риск послеоперационного кровотечения или перфорации. Особенно это актуально при работе в толстой кишке, где небольшая толщина кишечной стенки требует прецизионной профилактики послеоперационных осложнений.

В нашей работе мы стремились не только клипировать потенциально опасные участки раневой поверхности, но и частично или полностью «ушить» дефект слизистой оболочки, что существенно снижало риск послеоперационных осложнений. При подобных «мягких» дефектах, не превышающих по ширине 10 мм, наложение 1–2 эндоклипс, как правило, не вызвало технических трудностей. Нами подобным образом осуществлено 65 процедур эндоклипирования (использовано в среднем 1–2 клипсы на одно вмешательство). В других случаях, когда после петлевого удаления крупных полипов, после ЭРСО и, особенно, после ЭДПС имеется необходимость полного или частичного «укрытия» дефектов слизистой больших размеров, мы использовали следующую методику наложения клипс: поэтапное клипирование начинается с края дефекта по направлению к центру, при этом происходит постепенное сближение краев дефекта в его центральной части. Подобным образом выполнено 40 процедур клипирования, при этом использовано от 3 до 8 клипс (в среднем 4 клипсы на одно вмешательство).

По окончании эндоскопического удаления НЭПО пищевода путем туннелирования в подслизистом слое, а также ПОЭМ для закрытия протяженного (не менее 2 см) дефекта слизистой оболочки использовалось большее (от 6 до 13) количество эндоклипс (в среднем 9 клипс) (рис. 8). Это объясняется более жесткими требованиями к герметичности внутрипросветного эндоскопического шва стенки пищевода в условиях высокого риска возникновения или про-грессирования карбоксимедиастинума [18]. При выполнении эндоклипирования у данных больных предпочтение отдавали клипсам моделей НХ-610-135L и НХ-610-090L с длинными браншами, в наибольшей степени подходящих для закрытия «мягких» дефектов.

В плановом порядке клипирование осуществлено у 4 пациентов с патологией тонкой кишки в ходе выполнения тотальной диагностической интестиноскопии: на заключительном этапе трансоральной интестиноскопии к слизистой оболочке фиксировалась 1 клипса, обнаружение которой при последующей трансанальной интестиноскопии знаменовало собой факт полноценного осмотра органа. Все эпизоды эндоклипирования, выполненные в плановом порядке, прошли успешно и привели к желаемому результату.

Одним из показаний для клипирования в нашем исследовании являлась необходимость проведения эндоскопического гемостаза у больных с желудочнокишечным кровотечением (табл. 2). Актуальность и эффективность эндоклипирования при этом жизнеугрожающем осложнении подтверждены многочисленными исследованиями [7, 8]. Однако наложение эндоклипсы на кровоточащий сосуд, как правило, более сложная манипуляция по сравнению с плановыми вмешательствами. В условиях кровотечения неблагоприятным образом сочетаются несколько факторов: недостаточно хорошая подготовка органа, затрудняющая как визуализацию источника, так и гемостатические манипуляции, лимит времени, а также необходимость быстрых, согласованных действий эндоскопической бригады. В процессе работы мы смогли на собственном опыте убедиться в преимуществах нового поколения эндоклипаторов фирмы Олимпас, позволивших значительно сократить среднее время «перезарядки» клип-апликатора. Кроме того, наличие удобного в использовании пластикового клип-контейнера существенно облегчает данную процедуру (рис. 2). Если раньше на фиксацию клипсы в клипирующем устройстве ассистенту требовалось от 8 до 10 секунд, а иногда и помощь оператора, то при использовании клип-апликатора НХ-110L/Q/UR-1 и клипс модельного ряда НХ-610 этот процесс занимает не более 2–3 секунд и осуществляется ассистентом без участия врача-эндоскописта. Улучшенная эргономика клипатора нового поколения значительно облегчает работу с ним. Например, отпала необходимость приложения чрезмерных усилий к рукоятке клип-апликатора во время отщелкивания клипсы. Существенно улучшает эффективность клипирования возможность более легкой и управляемой ротации клипсы в любую сторону.

При использовании методики эндоскопического клипирования нами анализировались собственные недочёты и учитывался опыт зарубежных коллег. Так, I. Kwun Chung (1999) даёт несколько практических советов, с которыми солидарны и мы:

- 1) клипсу желательнее фиксировать перпендикулярно продольной оси субстрата (под прямым углом по отношению к кровоточащему сосуду, дефекту слизистой и т.д.);
- 2) во избежание опасности повреждения тромбированного сосуда и других тканей необходимо как можно осторожнее вводить устройство в просвет органа, а в момент выдвижения и открытия клипсы – соблюдать дистанцию между стенкой органа и кончиком эндоскопа;
- 3) необходимо всегда иметь готовое к употреблению запасное клипирующее устройство, что позволяет избежать промедления в неотложной ситуации [19]. Для этих целей, на наш взгляд, подходят одноразовые кли-

пирующие устройства компании Olympus, совместимые со всеми типами операционных эндоскопов. По мнению многих авторов, большую помощь в трудных ситуациях оказывает применение прозрачного колпачка, фиксированного к дистальному кончику эндоскопа, а в ряде случаев – эндоскопа с боковой оптикой [19, 21].

Следует отметить, что у 40,0% (16/40) больных с кровотечением эндоклипирование сочеталось с иными гемостатическими методиками: аргоноплазменной коагуляцией (4), инъекцией 0,005% р-ра адреналина (4), инъекцией 96% этанола (3), электрокоагуляцией (5). Кроме того, у 4 пациентов в процессе остановки или профилактики рецидива кровотечения было использовано более 2 способов эндоскопического гемостаза. Такой подход является оправданным, так как позволяет в каждой конкретной ситуации сочетать достоинства той или иной методики, и рекомендуется как Международным Согласованным Консенсусом по лечению пациентов с неварикозным кровотечением из верхних отделов ЖКТ, так и многими отечественными авторами. Так, М.П. Королёв (2006) рекомендует дополнять эндоклипирование диатермокоагуляцией проксимальных отделов клипс и обкалыванием дефекта раствором адреналина [3]. Такого же мнения придерживается Л.Ф. Тверитнева (2009), которая при продолжающемся язвенном кровотечении успешно комбинировала наложение клипс с инъекцией этанол-адреналиновой смеси [5]. Другие авторы, напротив, рассматривают методику эндоклипирования как эффективный изолированный метод гемостаза. I. K. Chung, сравнивая две группы больных с язвенным кровотечением, в одной из которых с целью гемостаза применялось эндоклипирование (1 группа), а во второй – сочетание клипирования и инъекции гипертонического раствора хлористого натрия с эпинефрином (2 группа), не выявил статистически значимых отличий ни по частоте достижения первичного гемостаза (97,6% и 97,6% соответственно), ни в снижении доли неотложных операций (4,9% и 2,3%) [23]. Мы считаем рациональным при массивном кровотечении, затрудняющем ориентировку и прямое наложение клипсы, использовать инъекционную методику (реже – термическую) для снижения интенсивности кровотечения и во всех технически осуществимых случаях заканчивать исследование эндоклипированием сосуда. Подобной схемы придерживаются многие авторы, рассматривая комбинированный гемостаз в качестве «золотого стандарта» у данной категории больных [2, 8]. При хорошей визуализации кровоточащего сосудистого «пенька» клипса накладывалась непосредственно на сосуд, при «плоском», малозаметном дефекте артериального сосуда, а также для профилактики рецидива кровотечения клипсы стремились накладывать по краям сосудистой дуги, перекрывая кровоток. Подобную методику использовал К.Ф. Binnoeller [11].

В зависимости от источника кровотечения применяли различные модификации клипс. При обработке острых язв [10], ангиодисплазий [8], разрывов слизистой пищеводно-желудочного перехода при синдроме Меллори-Вейса [4] применяли клипсы с длинными или стандартными браншами, что в большинстве случаев давало возможность добиться надежного гемостаза. Это коррелирует с данными мировой литературы [29]. Достоинства эндоклипирования особенно наглядно проявлялись у больных с синдромом Меллори-Вейса, у которых в большинстве случаев удалось выполнить полное «ушивание» дефекта слизистой. В подобных ситуациях применяли от 2 до 5 эндоклипс (в среднем – 3 клипсы на вмешательство). По нашему мнению, использование эндоклипс в таких случаях позволило вплотную приблизить эндоклипирование к хирургическому гемостазу, а механизм гемостатического воздействия наложенных клипс можно расценивать как аналог хирургического шва [7]. Следует отметить, что мы наблюдали лишь 1 случай безуспешного гемостаза путем эндоклипирования у больного с глубоким разрывом слизистой пищеводно-желудочного перехода, что потребовало хирургической операции. Примечательно, что

во всех случаях успешного гемостаза при данной патологии мы комбинировали клипирование с предварительной инъекцией 0,005% раствора адреналина.

Методика клипирования применена нами у 3 пациентов с продолжающимся кровотечением из варикозно расширенных вен пищевода. При этом эндоскопически остановить кровотечение удалось лишь у 1 больного, у 2 пациентов потребовалась установка зонда Блекмора. У 2 больных эндоклипирование выполнялось с целью остановки кровотечения из злокачественных опухолей желудка, причем, несмотря на комбинацию с другими гемостатическими методиками, справиться с геморрагией удалось лишь у 1 больного. Причинами неудачи послужили диффузный характер кровотечения, а также слабая фиксация клипс в ригидных тканях распадающейся опухоли.

Особый интерес представляет изучение возможностей эндоклипирования у больных с кровоточащей пептической гастродуоденальной язвой. Многие авторы справедливо указывают на тот факт, что клипса плохо фиксируется в плотных тканях в условиях каллезной язвы [7]. Р.Г. Трухан (2004), не подвергая сомнению эффективность метода при гастродуоденальном кровотечении, указывает на достаточно высокую (7%) частоту неудачных попыток наложения клипс на кровоточащую пептическую язву [6]. Ситуация нередко осложняется «неудобным» расположением язвенного дефекта на фоне рубцово-язвенной деформации пилоробульбарной зоны. Кроме того, существуют анатомические зоны, сложные для наложения клипс: задняя поверхность и малая кривизна проксимальных отделов желудка, а также передняя или задняя стенка луковицы двенадцатиперстной кишки, на что указывают многие авторы [19, 20]. В нашей работе мы выполнили эндоклипирование кровоточащей пептической язвы лишь у 4 больных, что во многом объясняется недостаточным материальным обеспечением неотложной эндоскопической службы (табл. 2). У одного больного с сочетанной формой язвенной болезни и массивным продолжающимся кровотечением из дуоденальной язвы клипирование сочеталось с паравазальным введением чистого этанола, у второго пациента с дуоденальной язвой клипирование кровоточащего сосуда осуществлено после предварительной инъекции 0,005% раствора адреналина. Методика наложения клипс изолированно использовалась еще у двух больных для профилактики рецидива кровотечения из хронической желудочной и дуоденальной язв. У одного из этих пациентов с плотно фиксированным к дну язвы тромбом-сгустком для прицельного наложения эндоклипсы использовали описанный в литературе метод срезания сгустка полипектомической петлей [4]. Все эпизоды эндоклипирования у больных с кровоточащей опухолью или пептической язвой осуществлялись с использованием клипс модели НХ-610-090S и НХ-610-135S, способных более надежно фиксироваться в плотных тканях. К сожалению, у пациента с сочетанной формой язвенной болезни на 5 сутки после комбинированного гемостаза отмечен рецидив кровотечения, что потребовало экстренной операции – стволовой ваготомии, гемигастрэктомии по Ру. Несмотря на возникший рецидив кровотечения, эндоклипирование, на наш взгляд, сыграло позитивную роль, обеспечив временный гемостаз и позволив выиграть время на обследование больного и стабилизацию его исходного состояния.

Еще у 9 пациентов эндоклипирование применяли в связи с активным кровотечением, развившимся во время выполнения эндоскопических операций (6) или в раннем послеоперационном периоде (3) после полипектомии или ЭРСО, выполненных в желудке (5) и в толстой кишке (4) (табл.2). Все вмешательства у данной группы больных прошли успешно и позволили избежать выполнения лапаротомии. Рецидива кровотечения не было.

У 2 пациентов произведено эндоклипирование перфорации стенки органа, возникших в ходе выполнения эндоскопических операций. У пациентки 63 лет во время удаления стеиляющейся тубулярно-ворсинчатой

аденомы печеночного изгиба ободочной кишки методом ЭДПС возникло массивное кровотечение, потребовавшее длительной электрокоагуляции. После остановки кровотечения выявлено перфорационное отверстие до 3 мм диаметром, на которое было наложено 3 клипсы. Однако создавшийся отек, плохое расправление воздухом просвета кишки, а также угроза нарастающего пневмоперитонеума не позволили полностью «ушить» перфорацию, что потребовало лапаротомии, резекции печеночного изгиба ободочной кишки. Больная выздоровела. У второй пациентки 66 лет с нарастающей механической желтухой на фоне крупного холедохолитиаза, после атипичной эндоскопической папиллосфинктеротомии, экстракции конкремента была выявлена ретроудуodenальная перфорация с наличием отверстия до 6 мм в диаметре, которое успешно ликвидировано при помощи 6 эндоклипс, что позволило избежать лапаротомии и обеспечило быстрое выздоровление больной.

ЗАКЛЮЧЕНИЕ

Появление и совершенствование методики эндоскопического клипирования значительно расширило возможности как плановой, так и неотложной эндоскопической хирургии. В настоящее время метод может с успехом применяться в качестве завершающего этапа эндоскопического удаления опухолей пищеварительного тракта, для ликвидации осложнений, возникших в процессе выполнения оперативного вмешательства или после его завершения, а также с целью гемостаза у больных с желудочно-кишечным кровотечением. Ограничения для использования методики имеются у пациентов с кровотечением на фоне варикознорасширенных вен пищевода, а также распадающейся злокачественной опухоли, у которых предпочтительно применять иные методы эндоскопического гемостаза. Следует отметить, что основным сдерживающим фактором более широкого применения эндоклипирования является все еще сохраняющийся дефицит материально-технического обеспечения эндоскопической службы. Не вызывает сомнения, что на фоне совершенствования организации здравоохранения, дальнейшего прогресса эндоскопического инструментария, а также увеличения объема и сложности вмешательств через гибкий эндоскоп данная методика будет все больше востребована в хирургической клинике.

ЛИТЕРАТУРА

1. Белобородов В.А., Антонов В.Н., Павлов Л.Ю., Генич Е.В. Прогноз рецидива кровотечения и его профилактика при хронических гастродуodenальных язвах. // Сибирский медицинский журнал. – 2010. – Т 99. – № 8. – С. 5–9.
2. Грыженко С.В. Комбинированный эндоскопический гемостаз при язвенных гастродуodenальных кровотечениях: автореф. дисс. на соиск. уч. ст. к.м.н. // Рязань. – 2012. – 135 с.
3. Королев М.П. с соавт. Возможности эндоскопического гемостаза у больных с гастродуodenальными кровотечениями // Вестник хирургии им. Грекова. – 2006. – №6. – С.47–50.
4. Панцырев Ю.М., Федоров Е.Д., Михалев А.И., Орлов С.Ю., Чернякевич П.Л., Тимофеев М.Е., Матросов А.Л., Плахов Р.В. Диагностика и лечение кровотечений из верхних отделов пищеварительного тракта с использованием эндоскопических вмешательств: методические рекомендации Минздрава: Москва, ЗАО Бизнес-школа Интел-Синтез. - 2001. - 47 с.
5. Тверитнева Л.Ф. Диагностика, лечение и профилактика гастродуodenальных кровотечений: автореф. дисс. на соиск. уч. ст. д.м.н. – Москва. – 2009. – 252 с. КЛИНИЧЕСКАЯ ЭНДОСКОПИЯ 2012 4 (38)
6. Трухан Р.П., Журавлев С.В., Шлейер В.В. эндоскопический гемостаз методом клипирования – эффективный, высокотехнологичный метод остановки желудочно-кишечных кровотечений // Вестник ассоциации хирургов Иркутской области. – 2004. – С.45–46.
7. Федоров Е.Д., Чернякевич П.Л., Михалев А.И., Орлов С.Ю., Тимофеев М.Е., Плахов Р.В. Эндоскопическая диагностика и остановка острых гастродуodenальных кровотечений и прогнозирование риска их рецидива. // Российский журнал гастроэнтерологии, гепатологии, колопроктологии. – 2002. – №1. – С.9–18.

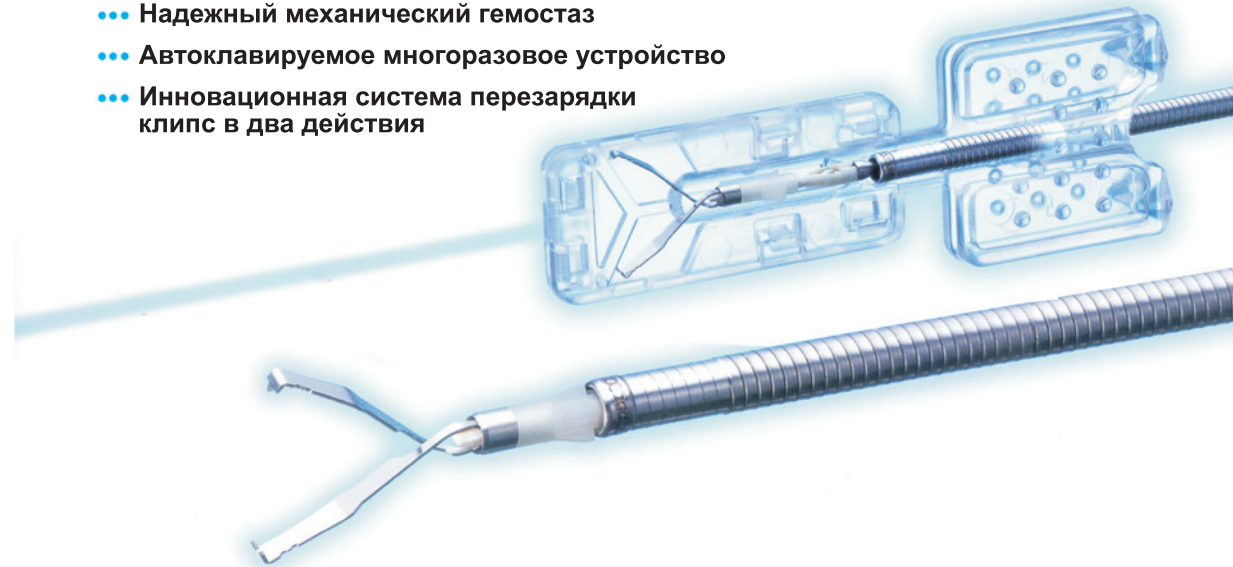8. Федоров Е.Д., Михалев А.И., Тимофеев М.Е., Орлов С.Ю., Чернякевич П.Л., Плахов Р.В. Эндоскопические вмешательства в лечении язвенных гастродуodenальных кровотечений // Альманах эндоскопии. – 2002. – №1. – С.146–157.
9. Филин А.В., Мякина Л.М., Zubovskiy Ю.Ю., Каримова Ф.Р., Кропачева В.Н., Линев С.А. Неварикозные кровотечения особенности применения метода эндоклипирования. // Клиническая эндоскопия. – 2001. www.endo.ru.
10. Alan N. Barkun, MD, MSc (Clinical Epidemiology); Marc Bardou, MD, PhD; Ernst J. Kuipers, MD; Joseph Sung, MD; Richard H. Hunt, MD; Myriam Martel, BSc; Paul Sinclair, MSc. International Consensus Recommendations on the Management of Patients With Nonvariceal Upper Gastrointestinal Bleeding. // Ann Intern Med. 2010; 152(2):101–113.
11. Binmoeller KF, Thonke F, Soehendra N. Endoscopic hemoclip treatment for gastrointestinal bleeding. // Endoscopy 1993; 25:16770.
12. Gong W, Xiong Y, Zhi F, Liu S., Wang A., Jiang B. Preliminary experience of endoscopic submucosal tunnel dissection for upper gastrointestinal submucosal tumors. // Endoscopy 2012; 44:231235.
13. Hachisu T. Evaluation of endoscopic hemostasis using an improved clipping apparatus. // Surg Endosc. 1988; 2:13–17.
14. Hachisu T, Miyazaki S, Hamaguchi K. Endoscopic clip-marking of lesions using the newly developed HX-3L clip. // Surg Endosc. 1989; 3:142–7.
15. Hachisu T, Yamada H., Satoh S. et al. Endoscopic clipping with a new rotatable clip-device and a long clip. // Dig. Endosc. 1996; 8; 127–133.
16. Hayashi T, Yonezawa M., Kuwabara T, Kudoh I. The study on staunch clip for the treatment by endoscopy. // Gastroenterol Endosc. 1975; 17:92–101.
17. Inoue H., Minami H., Kobayashi Y et al. Peroral endoscopic myotomy (POEM) for esophageal achalasia. // Endoscopy 2010; 42:265–271.
18. Inoue H., Ikeda H., Hosoya T, Onimaru M., Yoshida A., Eleftheriadis N., Maselli R., Kudo S. Submucosal endoscopic tumor resection for subepithelial tumors in the esophagus and cardia. // Endoscopy. 2012; 44:225–230.
19. Jung-Sik Ham, MD, Hong-Soo Kim, MD, Sang-Heum Park, MD, Moon-Ho Lee, MD, and Sun-Joo Kim, MD Comparison of the hemostatic efficacy of the endoscopic hemoclip method with hypertonic saline-epinephrine injection and a combination of the two for the management of bleeding peptic ulcers. // Gastrointest Endosc. 1999; 49:13–18.
20. Nagayama K, Tazawa J, Sakai Y et al. Efficacy of Endoscopic Clipping for Bleeding Gastroduodenal Ulcer: Comparison with Topical Ethanol Injection. // The American Journal of Gastroenterology 1999. Vol.94. №10. P2897–2901.
21. Kenneth F. Binmoeller, Horst Grimm, Nib Soehendra Endoscopic closure of a perforation using metallic clips after snare excision of a gastric leiomyoma. // GASTROINTESTINAL ENDOSCOPY 1993. VOLUME 39. No 2. P172–174.
22. Kirschniak A, Kratt T, St ker D, Braun A, Schurr MO, K nigrainer A. A new endoscopic over-the-scope clip system for treatment of lesions and bleeding in the GI tract: first clinical experiences. // GASTROINTESTINAL ENDOSCOPY 2007. Volume 66. No 1. P162–167.
23. Kwon I.Chung, MD, Jung-Sik Ham, MD, Hong-Soo Kim, MD, Sang-Heum Park, MD, Moon-Ho Lee, MD, and Sun-Joo Kim, MD Comparison of the hemostatic efficacy of the endoscopic hemoclip method with hypertonic saline-epinephrine injection and a combination of the two for the management of bleeding peptic ulcers. // Gastrointest Endosc. 1999; 49:13–18.
24. Minami S. et al. Complete endoscopic closure using endoclips for gastric perforation during endoscopic resection for early gastric cancer can avoid emergent surgery // Gastrointest Endosc. 2006. V63. P596–601.
25. Misra S.P et al. Endoscopic Band Ligation as Salvage Therapy in Patients with Bleeding Peptic Ulcers Not Responding to Injection Therapy // Endoscopy. 2005. Vol.37, №7. P626–29.
26. Miyoshi H. Tokura Y, Yamafuji K. Otani Y Assami A., Katsumata K. Endoscopic esophageal variceal ligation using clipping apparatus. // Prog Dig endosc. 1990. 37:112–114.
27. Miyoshi Hiroshi Endoscopic Clipping of Esophageal Varices. // Dig Endosc. 1992; 4:P18–22.
28. Nagayama Kazuyoshi, Tazawa Junichi, Sakai Yoshinori et al. Efficacy of Endoscopic Clipping for Bleeding Gastroduodenal Ulcer: Comparison with Topical Ethanol Injection. // The American Journal of Gastroenterology. 1999. Vol.94. №10. P2897–2901.
29. Nicolaidis N. et al. Endoscopic Band Ligation of Dieulafoy-like lesions in the upper gastrointestinal tract. // Endoscopy 2001. Vol.33, №9. P 754–760.
30. Park C.H. et al. Endoscopic Band Ligation for Control of Acute Peptic Ulcer Bleeding. // Endoscopy. 2004. Vol.36, №1. P79–82.

EASY ATTACHMENT
EZ-CLIP

OLYMPUS
EndoTherapy
BEYOND THE SCOPE

Многоразовое эндоскопическое клипирующее устройство компании Olympus HX-110LR/QR/UR

- Надежный механический гемостаз
- Автоклавируемое многоразовое устройство
- Инновационная система перезарядки клипс в два действия



1. Стерильные, упакованные в катриджи клипсы

Расположение каждой клипсы в отдельном катридже и удобный механизм перезарядки упрощает и ускоряет процедуру подготовки клипирующего устройства к работе, потребуется всего несколько секунд.



2. Восемь разных типов клипс

Для каждого случая у Вас есть 8 разных типов клипс, включая стандартные, длинные, короткие, с углом изгиба браншей 135° и 90°, а также разноцветные клипсы для маркировки.

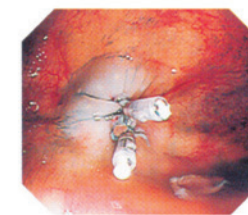


3. Клипирующее устройство многоразовое и автоклавируемое, обладает функцией вращения для уверенного захвата и надежного гемостаза

4. Доступны клипирующие устройства трех длин для гемостаза верхних и нижних отделов ЖКТ

5. Надежный, быстрый и эффективный метод гемостаза

Клипса механически останавливает кровотечение, не повреждая ткани, и самостоятельно отторгается организмом через 14 дней.



InjectorForce Max

Одноразовые инъекционные иглы.

Инъекционные иглы InjectorForce Max снижают риск кровотечения, демонстрируя наилучший режущий наконечник иглы для эффективной пунктирующей способности.

Инъекционные иглы Injector Force Max подходят для таких случаев как:

- Инъекции в открытые сосуды (из-за рваных ран)
- Для приподнимания плоских полипов
- Введение красителя, адреналина или солевого раствора.

Разный скос иглы подходит для эффективного введения в слизистый слой, таким образом, соответствует требованиям верхнего и нижнего отделов ЖКТ. Скос иглы для толстой кишки меньше в соответствии с толщиной стенки толстой кишки. Скос гастро иглы более сильный (глубокий) для толщины желудка.

Жесткая оболочка обеспечивает лучшее введение, предотвращает изгибы для гладкого введения и впрыска инъекционного раствора.

Ярковыраженный щелчок символизирует полное втягивание и вытягивание иглы до ввода в эндоскоп, обеспечивая минимальный риск повреждения пациента, врача и оборудования.

InjectorForceMax, в отличие от своего предшественника, примерно на 40% имеет больший просвет, тем самым обеспечивает легкое и плавное введение.

Дополнительные особенности:

- Широкий выбор длин и размеров игл
- Луэровский наконечник коннектора шприца
- Подходят для 2,0 мм и 2,8 мм канала эндоскопа



OLYMPUS

Your Vision, Our Future

EndoTherapy™ **EZ-CLIP**

Порядок использования клипатора EZ-CLIP HX-110LR / QR / UR

Присоединение клипсы

- 1 Откройте упаковку, содержащую картридж с клипсой.
- 2 Аккуратно подвигайте ползунок рукоятки на себя по направлению к желтому кольцу до упора.
- 3 Поместите дистальный конец витой оболочки клипатора в картридж с клипсой.

Для наложения последующей клипсы смотрите «Сброс использованной клипсы» в инструкции по эксплуатации.

- 4 Удерживайте картридж и витую оболочку клипатора плотно соединенными. В это же время убедитесь в том, что картридж клипсы не открывается.

Продолжайте сжимать картридж пальцами до полного соединения оболочки и картриджа.

- 5 Выдвигайте ползунок рукоятки клипатора в направлении от себя до щелчка.

Щелчок

- 6 После этого двигайте ползунок в направлении к себе до упора. Теперь клипса находится внутри витой оболочки клипатора.

Убедитесь в том, что клипса была успешно отделена от картриджа.

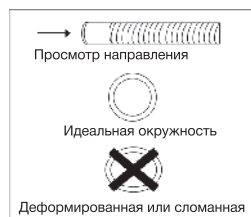Убедитесь в том, что клипса не выступает из витой оболочки клипатора.

Наложение клипсы на ткань

- 1 Осторожно вводите клипатор в инструментальный канал до момента, когда дистальный конец клипатора покажется в поле зрения эндоскопа, затем медленно продвигайте ползунок рукоятки в направлении от себя до тех пор, пока белое основание клипсы не станет видно в поле зрения.
- 2 Медленно двигайте ползунок на себя, чтобы открыть клипсу.
- 3 Удерживайте клипатор за желтое кольцо, вращайте рукоятку, ориентируя клипсу в удобном для установки положении.
* Убедитесь, что вы убрали палец с ползунка, вращая рукоятку.
- 4 Установив клипсу над дефектом слизистой, осторожно продвигайте оболочку клипатора вперед до упора, затем аккуратно продвигайте ползунок рукоятки на себя, закрывая клипсу. Преодолевая усилие, аккуратно тяните ползунок на себя до желтого кольца, чтобы отделить клипсу от основания.
- 5 После выведения клипатора из инструментального канала эндоскопа, выдвигайте ползунок от себя так, чтобы оставшееся основание клипсы было выведено из витой оболочки. Затем аккуратно согните основание клипсы относительно оси клипатора и удалите основание клипсы.

1 Проверка работоспособности

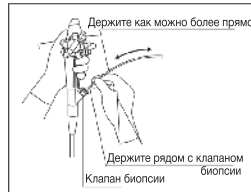
Удостоверьтесь в том, что дистальный конец витой оболочки клипатора не имеет деформаций, проверьте клипатор на отсутствие острых выступов, неровностей или заусенцев. При обнаружении дефектов витой оболочки клипатора использование инструмента запрещено, так как это может послужить причиной заклинивания клипсы или невозможности извлечения клипатора из канала эндоскопа.



2 Введение клипатора в инструментальный канал эндоскопа/извлечение клипатора из эндоскопа

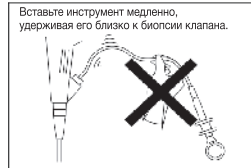1) Введение:

- Медленно введите дистальный конец клипатора в инструментальный канал.
- Затем продвигайте инструмент вперед, захватывая витую оболочку клипатора близко к клапану биопсии и стараясь удерживать инструмент максимально прямо относительно оси инструментального канала.



2) Извлечение:

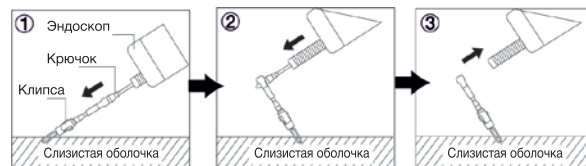- Аккуратно выводите клипатор из эндоскопа.
- Поскольку толщина дистального конца витой оболочки клипатора больше, чем вводимой части, при прохождении клипатора через биопсийный клапан может ощущаться дополнительное сопротивление.
- В этом случае не старайтесь вынуть инструмент силой, вытягивайте мягко, перпендикулярно клапану биопсии. В противном случае это может привести к деформации оболочки.
- * При деформации инструмента функция вращения клипатора может быть нарушена.



3 Если клипса не отделяется движением ползунка рукоятки на себя, произведите действия, описанные далее.

Если клипса не отделяется движением ползунка рукоятки на себя, произведите действия, описанные далее.

- 1) Выдвигайте ползунк в направлении от себя, выводя клипсу из оболочки клипатора.
- 2) Управляя эндоскопом, подведите клипсу к стенке органа и согните клипсу относительно оси клипатора.
- 3) Двигайте ползунк к себе для отделения клипсы от крючка.

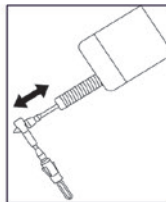


4 Если требуется отменить клипирование после выведения клипсы из дистального конца витой оболочки

Как только клипса выведена из витой оболочки клипатора, она не может быть убрана обратно в оболочку. Если процедура клипирования должна быть остановлена после выведения клипсы из дистального конца витой оболочки, необходимо закрыть клипсу, подтянуть ее к дистальному концу эндоскопа и вывести эндоскоп, или отделить клипсу согласно п.3 внутри тракта пациента и затем извлечь ее с помощью инструментов.

5 Если клипса деформировалась при установке

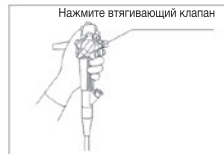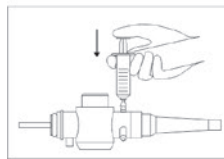
Если клипса деформировалась при установке, движением ползунка от себя выведите клипсу из витой оболочки и отделите ее от клипатора, как указано выше.



6 Извлечение клипсы или замка из канала эндоскопа

Если клипса или замок клипсы случайно аспирирован в инструментальный канал эндоскопа, произведите следующие процедуры для их удаления.

- 1) Извлеките эндоскоп из пациента, сохраняя изгибаемую часть по возможности распрямленной. Оставьте клапан биопсии на эндоскопе.
- 2) Снимите трубку от аспиратора с коннектора эндоскопа и присоедините к коннектору аспирации шприц, наполненный водой.
- 3) Аккуратно нажимая на клапан аспирации, подавайте воду из шприца в канал аспирации.
- 4) Промывание должно вывести клипсу или замок из эндоскопа. Если одной инъекции недостаточно для выведения клипсы, повторите шаги 2 и 3 до тех пор, пока клипса не будет извлечена.



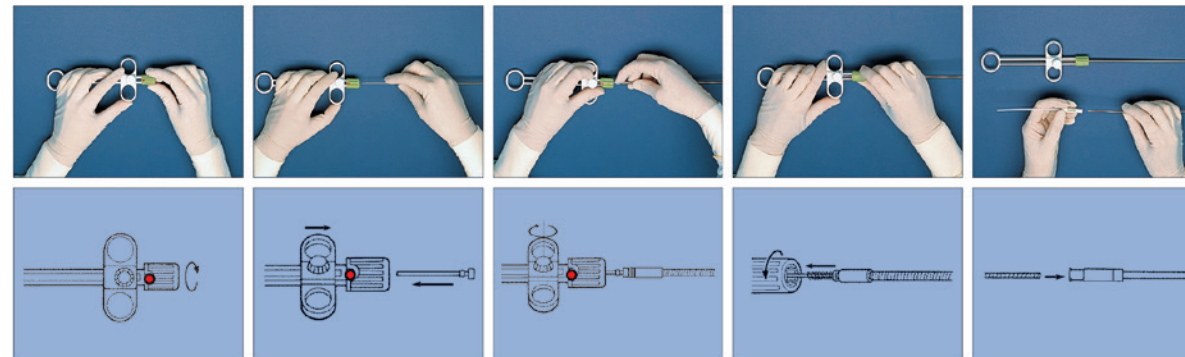
7 Замена клипатора

Если следующие проблемы происходят часто, мы рекомендуем заменить клипатор.

- 1) Неправильное / недостаточное вращение.
- 2) Трудности при присоединении клипсы к клипатору.
- 3) Трудности при введении / извлечении клипатора из эндоскопа.
- 4) Недостаточное закрывание клипсы.

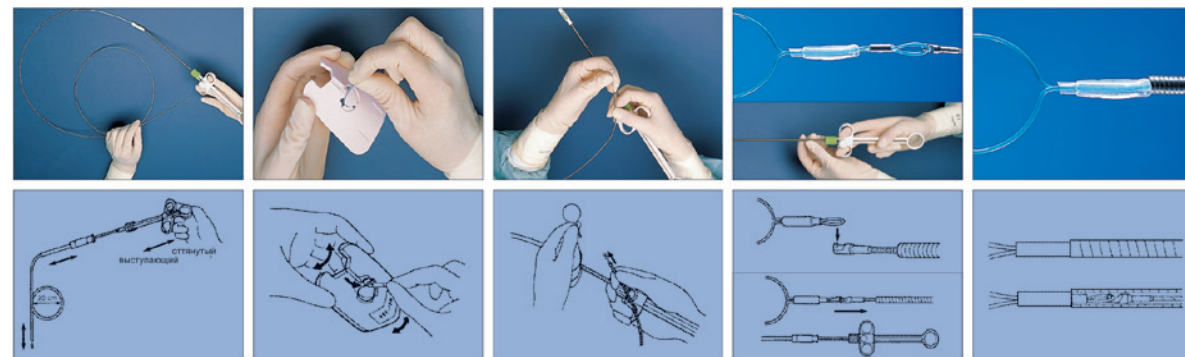
Лигирование варикозно-расширенных вен пищевода и желудка с помощью лигирующего устройства НХ-21L-1

1. Сборка инструмента (ручка, оболочка, стержень)



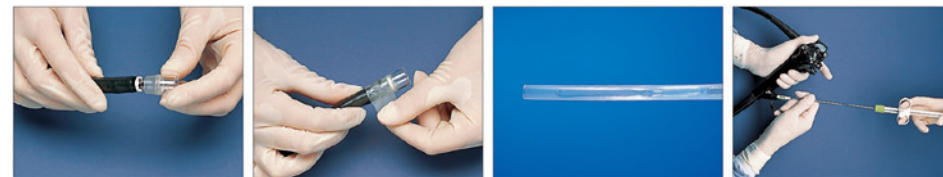2. Контроль операции

3. Присоединение петли



4. Присоединение дистального колпачка

5. Введение инструмента в эндоскоп



Дистальный колпачок

MH-593

GIF-PQ20, -P140, -Q145, -160, -V70, -XQ200, -XQ230, -XQ240, -SP240, -XQ260, -Q165, -Q180

MH-594

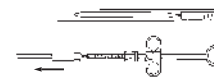GIF-PV10, -XQ20, -XQ30, -XQ40, -100, -130, -140, -XQ140, Q145, -Q160, -H180, -Q240, -Q240X, -Q240Z, -Q260, -H260, -V, -V70, -XV10

MH-595

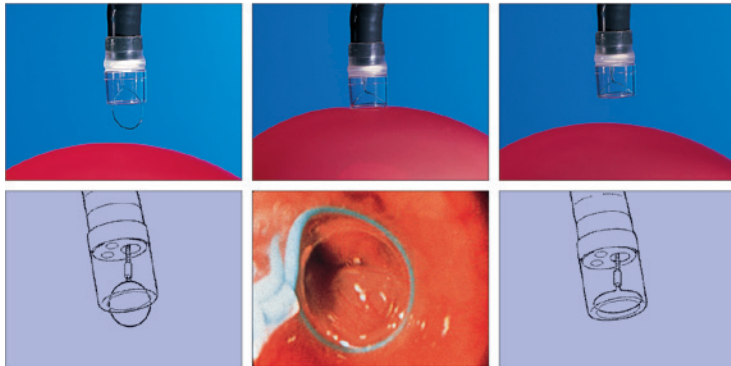
GIF-V10, -Q20, -Q30, -Q40, -1T20, -1T30, -Q140, -1T130, -1T140, -Q200, -Q230, -1T240

MH-597


GIF-2T100, -2T160, -2T200



6. Расположение петли внутри колпачка

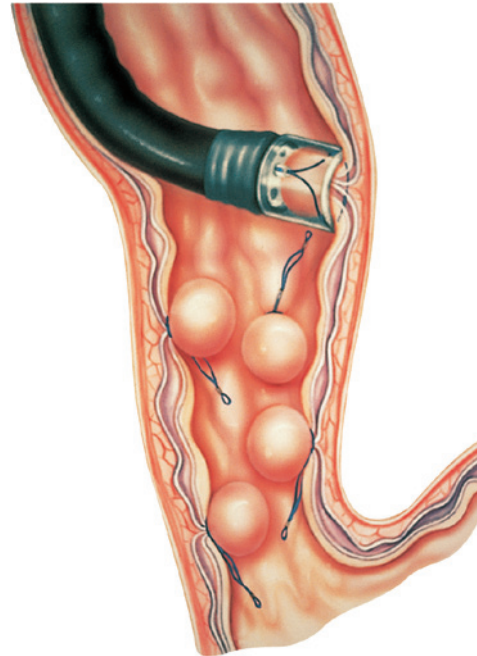


7. Всасывание участка вены для лигирования

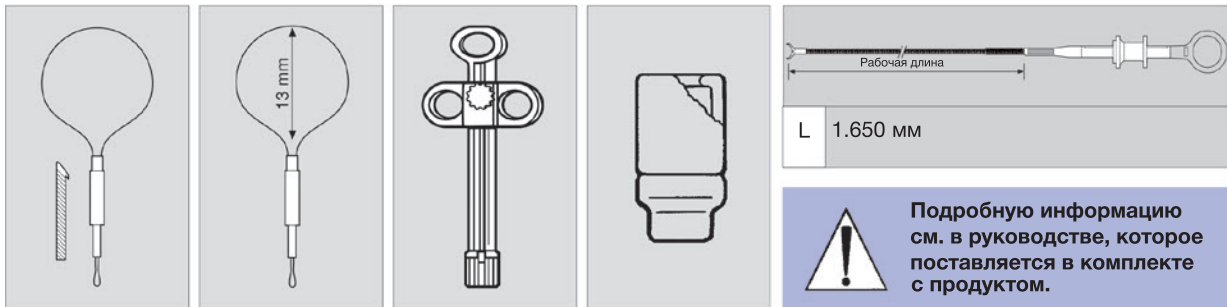


Лигирование

Высвобождение



Лигирующее устройство для варикозно-расширенных вен



Рабочая длина

L 1.650 мм



Подробную информацию см. в руководстве, которое поставляется в комплекте с продуктом.

HX-21L-1
= 2,8 мм

MAJ-339
Петля

MA-479
Рукоятка

MH-593...7
Дистальный колпачок с ободком

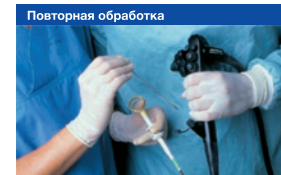OLYMPUS®

Your Vision, Our Future



Процедура усовершенствованной обработки многоразовых инструментов OLYMPUS Endotherapy

Безопасность при многократном использовании




Повторная обработка

Сразу по окончании использования инструмента погрузите его в моющий раствор.



1. Погружение

Погружение в моющий раствор. Время экспозиции может варьироваться от пяти минут до трех часов.




Погружение

Введите моющий раствор (объемом 10 мл) однократно в любое промывное отверстие или лазеровский коннектор.



2. Ультразвуковая очистка

Погрузите инструмент в раствор моющего средства. В качестве моющего раствора может быть использован раствор средства EndoQuick (приготовление раствора согласно инструкции).



Ультразвуковая очистка

Введите моющий раствор (объемом 10 мл) однократно в любое промывное отверстие или лазеровский коннектор, чтобы наполнить все полости. Выполните ультразвуковую очистку инструмента в течение 30 минут.



3. Промывание водой

Промойте инструмент под струей чистой воды.



Промывание водой

Дважды промойте инструмент водой (10 мл) через промывное отверстие или лазеровский коннектор.




4. Смазка

Погрузите инструмент в водорастворимый смазочный материал (например, MB-146) на 2-3 секунды. Введите смазочный материал внутрь до тех пор, пока он не начнет выделяться из дистального конца инструмента. Смазка помогает сохранить подвижность движущихся частей.




Смазка

Продуйте воздух до тех пор, пока на дистальном конце инструмента не прекратится выделение смазочного материала. Протрите инструмент чистой, ватной палочкой и дайте ему высохнуть естественным путем.




5. Автоклавирование

Сверните инструмент и поместите его в стерильный пакет, герметизируйте данный пакет.



Автоклавирование

Поместите герметически закрытый пакет с содержащимися в нем инструментом в автоклав и выполните автоклавирование при температуре 132°C - 134°C в течение 5 минут.

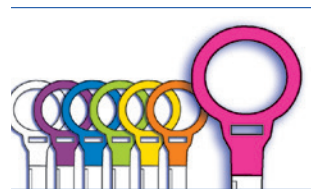

6. Хранение

Инструменты должны храниться в их стерильной упаковке при комнатной температуре, в чистом и сухом месте. Запрещается хранить упакованный инструмент в местах воздействия прямых солнечных лучей или там, где они могут быть повреждены окружающими предметами.

Многоразовый автоклавируемый инструмент Olympus Endotherapy

Как подобрать щипцы и другие инструменты для своего эндоскопа:



Цвет кольца	Соответствующий диаметр инструментального канала
белый	1,2 мм
фиолетовый	1,7 мм
синий	2,0 / 2,2 мм
зеленый	2,6 мм
желтый	2,8 / 3,2 мм
оранжевый	3,7 / 4,2 / 6 мм
розовый	5,5 мм

**нестерильный
многоразовый
автоклавируемый**

Номенклатура OLYMPUS Endotherapy **FB - 25 K R - 1**

① Тип устройства. Первые буквы в названии инструмента обозначают тип устройства.

B Баллонные катетеры / Баллоны для дилатации	FS Ножницы
BC Цитологические щётки	G Проводники
BML Механические литотрипторы	HX Клипирующие устройства / Клипсы / Лигирующие устройства
BA/BE Баллон для дилатации	KD Папиллотомы / Диатермические ножки
BC/BP Баллон для дилатации	NA TBNA/FNA аспирационные иглы
BW Щётки	NM Инъекционные иглы
CD Коагуляционные электроды	PBD Стенты ЭРХПГ
D Дистальный наконечник / колпачок	PR Канюля / Катетер для ЭРХПГ
FB Биопсийные щипцы	PW Промывочные трубки / Спрей-катетеры
FD Щипцы для горячей биопсии	SD Полиэластические / Диатермические петли
FG Захватывающие щипцы	

② Модель. Цифра(ы) в середине обозначают конкретную модель инструмента.

③ Длина инструмента. Буква после цифр в середине обозначает длину инструмента.
Наиболее распространены:
C/D = Бронхоскопические инструменты U = Колоноскопические инструменты
K/L = Гастроскопические инструменты SX = Цистоскопические инструменты
Q/M/P = Инструменты для ЭРХПГ

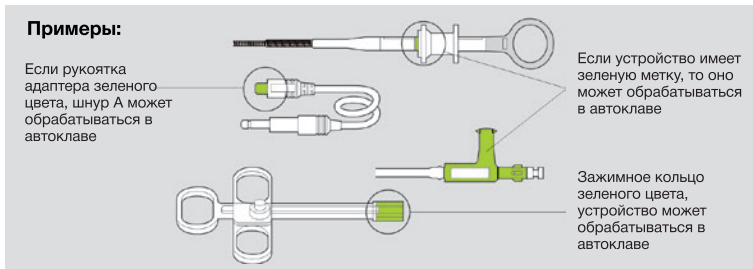
A 850 мм	H 1.400 мм	Q 1.950 мм	Z 3.000 мм
B 950 мм	J 1.450 мм	R 2.050 мм	LA 3.500 мм
C 1.050 мм	K 1.550 мм	S 2.150 мм	LB 4.000 мм
D 1.150 мм	L 1.650 мм	T 2.200 мм	LD 5.000 мм
E 1.200 мм	M 1.700 мм	U 2.300 мм	ST 500 мм
F 1.250 мм	N 1.800 мм	V 2.400 мм	SW 650 мм
G 1.300 мм	P 1.900 мм	W 2.500 мм	SX 700 мм

④ Вращающаяся конструкция. Отдельные модели имеют в кодовом обозначении дополнительно букву «r» после длины оболочки, что указывает наличие функции вращения у данного инструмента.

⑤ Автоклавируемые. Инструменты, имеющие в названии обозначение "-1" могут быть обработаны в автоклаве.

Как распознать автоклавируемый инструмент?

Многоразовый автоклавируемый инструмент Olympus EndoTherapy легко распознать по наличию зеленой маркировки деталей. Автоклавируемые ручки для диатермических петель, папиллотомов и захватывающих корзинок имеют зажимные кольца зеленого цвета.




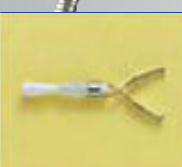




Рекомендуемые наборы инструментов**					
№ п/п	Изображение	Код для заказа	Наименование	Количество в наборе	
Эндогемостаз					
Лигирование (из расчета на 10 процедур)					
*	1		HX-21L-1	Лигатор многоразовый – рабочая длина 1650 мм, для стандартного канала 2,8 мм – для лигирования варикозно расширенных вен – позволяет наложить любое количество петель при однократном введении эндоскопа – возможность контролировать силу затягивания петли и использовать в пищеводе и желудке – используется с многоразовой ручкой MA-479 – 1 штука в упаковке	2 шт
	8		MA-479	Ручка управляющая – используется с лигаторами и многоразовыми корзинками Olympus – многоразовая, автоклавируемая – 1 штука в упаковке	3 шт
*	2		MAJ-289*	Колпачок – скошенный для удобства тангенциального подхода – внутренний ободок для крепления петли – многоразовый, автоклавируемый – может также использоваться для колпачковой резекции и удаления инородных тел – 5 штук в упаковке – гастроскопы: GIF-PQ20, -P140, -160, -XQ200, -XQ230, -XQ260, -SP240, -Q165, -Q180	1 упаковка
*	3		MAJ-290*	Колпачок – скошенный для удобства тангенциального подхода – внутренний ободок для крепления петли – многоразовый, автоклавируемый – может также использоваться для колпачковой резекции и удаления инородных тел – 5 штук в упаковке – гастроскопы: GIF-XQ20, -XQ30, -XQ40, -100, -130, -140, -XQ140, -Q145, Q160, -H180, -H180J, -Q240, -Q240X, -Q240Z, -Q260, -H260, -V	1 упаковка
*	4		MAJ-339	Петля – используется с лигирующим устройством HX-21L-1 – каждая петля упакована в индивидуальный катридж розового цвета – диаметр петли 12 мм – 10 петель в упаковке – используется с прозрачным колпачком	10 упаковок






ДОПОЛНИТЕЛЬНАЯ ИНФОРМАЦИЯ: НАБОРЫ

Рекомендуемые наборы инструментов**					
№ п/п	Изображение	Код для заказа	Наименование	Количество в наборе	
Эндоскопостаз					
Лигирование (из расчета на 10 процедур)					
		MAJ-72 + MAJ-67	Игла инъекционная – многоразовая оболочка с одноразовыми сменными иглами – металлическая оболочка с гибким дистальным кончиком, отличная видимость на эндоскопической картинке – рабочая длина 1650 мм, для стандартного канала 2,8 мм – длина иглы 4мм, диаметр 21G – 6 штук игл в упаковке (MAJ-72.)	2 шт	
*		MH-593	Колпачок – внутренний ободок для крепления петли – многоразовый, автоклавируемый – может также использоваться для колпачковой резекции и удаления инородных тел – 5 штук в упаковке – гастроскопы: GIF-PQ20, -P140, -160, -XQ200, -XQ230, -XQ240, -SP240, -XQ260, -Q165, -Q180	1 упаковка	
*		MH-594	Колпачок – внутренний ободок для крепления петли – многоразовый, автоклавируемый – может также использоваться для колпачковой резекции и удаления инородных тел – 5 штук в упаковке – гастроскопы: GIF -XQ20, -XQ30, -XQ40, -100, -130, -140, -XQ140, -Q145, Q160, -H180, -Q240, -Q240X, -Q240Z, -Q260, -H260, -V, -H180J Колоноскопы: PCF-P240A	1 упаковка	
		FS-5L-1	Ножницы – для обрезания лигатур Olympus – рабочая длина 1650 мм, для стандартного канала 2,8 мм – встроенная ручка – многоразовые, автоклавируемые – 1 штука в упаковке	2 шт	





ДОПОЛНИТЕЛЬНАЯ ИНФОРМАЦИЯ: НАБОРЫ

Рекомендуемые наборы инструментов**					
№ п/п	Изображение	Код для заказа	Наименование	Количество в наборе	
Эндоскопостаз					
Клипирование (из расчета на 10 процедур)					
*		HX-110LR	Клипатор многоразовый для гастроскопии EZ Clip – перезарядка в 2 действия (2–3 секунды) – рабочая длина 1650 мм, для стандартного канала 2,8 мм – удобная встроенная ручка – имеет функцию вращения для уверенного захвата – многоразовый, автоклавируемый – 1 штука в упаковке	2 шт	
*		HX-110QR	Клипатор многоразовый «универсальный» (для верхних и нижних отделов ЖКТ) EZ Clip – перезарядка в 2 действия (2–3 секунды) – рабочая длина 1950 мм, для стандартного канала 2,8 мм – удобная встроенная ручка – имеет функцию вращения для уверенного захвата – многоразовый, автоклавируемый – 1 штука в упаковке	2 шт	
*		HX-110UR	Клипатор многоразовый для колоноскопии EZ Clip – перезарядка в 2 действия (2–3 секунды) – рабочая длина 2300 мм, для стандартного канала 2,8 мм – удобная встроенная ручка – имеет функцию вращения для уверенного захвата – многоразовый, автоклавируемый – 1 штука в упаковке	2 шт	
*		HX-610-090*	Клипсы – в индивидуальных стерильных картриджах – для здоровой, эластичной слизистой оболочки, при синдроме Маллори–Вейсса, для открытых сосудов, малой перфорации и нанесения меток – 40 штук в упаковке	2 упаковки	
*		HX-610-135*	Клипсы – в индивидуальных стерильных картриджах – для патологической слизистой оболочки, глубоких язвенных участков, раковых тканей – 40 штук в упаковке	2 упаковки	
*		HX-610-135S*	Клипсы – в индивидуальных стерильных картриджах – для более сильного клипирования маленькой области, гемостаз ригидных пораженных участков – 40 штук в упаковке	2 упаковки	

ДОПОЛНИТЕЛЬНАЯ ИНФОРМАЦИЯ: НАБОРЫ

Рекомендуемые наборы инструментов**				
№ п/п	Изображение	Код для заказа	Наименование	Количество в наборе
Эндогемостаз				
Стандартный набор для эндогемостаза				
*	10		Клиппатор многоразовый универсальный (для гастро- и колоноскопии) EZ Clip – перезарядка в 2 действия (2–3 секунды) – рабочая длина 1950 мм, для стандартного канала 2,8 мм – удобная встроенная ручка – имеет функцию вращения для уверенного захвата – многоразовый, автоклавируемый – 1 штука в упаковке	2 шт
*	12		Клипсы – в индивидуальных стерильных катриджах – для здоровой, эластичной слизистой оболочки, при синдроме Маллори–Вейсса, для открытых сосудов, малой перфорации и нанесения меток – 40 штук в упаковке	2 упаковки
*	14		Клипсы – в индивидуальных стерильных катриджах – для патологической слизистой оболочки, глубоких язвенных участков, раковых тканей – 40 штук в упаковке	2 упаковки
*	35		Иньекционная игла Injector Force Max – одноразовая, стерильная – рабочая длина 2300 мм, для канала 2,8 мм – длина иглы 4 мм, диаметр - 23G (0,6мм) – специальный снос иглы 30° для большей безопасности – встроенная ручка – 5 штук в упаковке	2 упаковки
	36		Иньекционная игла Injector Force Max – одноразовая, стерильная – рабочая длина 1650 мм, для стандартного канала 2,8 мм – длина иглы 6 мм, диаметр - 23G (0,6мм) – встроенная ручка – 5 штук в упаковке	2 упаковки

ДОПОЛНИТЕЛЬНАЯ ИНФОРМАЦИЯ: НАБОРЫ

Рекомендуемые наборы инструментов**				
№ п/п	Изображение	Код для заказа	Наименование	Количество в наборе
Эндогемостаз				
	44		Аргонно-плазменный электрод MAJ-1011 – рабочая длина 2200 мм, для стандартного канала 2,8 мм – метки на дистальном конце электрода для большей безопасности – совместим с аппаратами Olympus Endoplasma, ERBE – многоразовый, автоклавируемый – 1 штука в упаковке	3 шт
	49		Электрод для коагуляции – для коагуляционного эндогемостаза в бронхах – рабочая длина 1050 мм, для стандартного канала 2,0 мм – зеленая метки на дистальном конце электрода для большей безопасности – многоразовый, автоклавируемый – 1 штука в упаковке	2 шт
	38		Промывочная трубка – рабочая длина 1650 мм, для стандартного канала 2,8 мм – используется для рутинных промываний слизистой, а также может использоваться для локализации источника кровотечения и введения гемостатического клея – многоразовая, автоклавируемая – 1 штука в упаковке	2 шт
	39		Промывочная трубка – рабочая длина 2400 мм, для стандартного канала 2,8 мм – используется для рутинных промываний слизистой, а также может использоваться для локализации источника кровотечения и введения гемостатического клея – многоразовая, автоклавируемая – 1 штука в упаковке	2 шт

**По вопросам покупки инструмента,
пожалуйста, обращайтесь к
представителям в своем регионе:**

Россия:

- **Москва** +7 916 757 88 61
- **МО и ЦФО** +7 916 757 88 74
- **Санкт-Петербург и СЗФО** +7 981 833 18 68

- **ПФО** +7 910 108 00 68
- **УФО** +7 912 659 37 77
- **СФО** +7 913 793 62 62
- **ДФО** +7 913 793 62 62
- **ЮФО** + 7 988 369 97 85
- **СКФО** + 7 988 369 97 85

Украина: + 380 50 440 55 35
Казахстан: +7 702 741 05 16
Страны СНГ: + 380 44 594 48 01

По вопросам обучения методике,
пожалуйста, обращайтесь по
телефону: +7 495 735 45 78, доб. 1210

OLYMPUS

107023 Москва, ул. Электrozаводская, д. 27, стр. 8
Телефон: +7 (495) 730-21-57, факс: +7 (495) 663-84-86
www.olympus.com.ru